Lane Medical Library 1888

Beitrag zur Kenntnis der primären Nierengeschwülste.

Inaugural-Dissertation

zur

Erlangung der Doctorwürde in der Medicin und Chirurgie

welche

mit Genehmigung der hohen medicinischen Fakultät

der

vereinigten Friedrichs-Universität Halle-Wittenberg

zugleich mit den Thesen

Freitag, den 3. August 1888, Vormittags 10 Uhr

öffentlich vertheidigen wird

Hermann Metzner,
pract. Arzt
aus Dessau.

Referent: Herr Prof. Dr. **Eberth.**

Opponenten:

Herr **Otto Hennig**, pract. Arzt.
Herr **Hermann Riemschneider**, pract. Arzt.

Halle a. S.,
Hofbuchdruckerei von C. A. Kaemmerer & Co.
1888.

Imprimatur

Prof. Dr. **Hitzig**

z. Z. Decan.

Seinem lieben Onkel

Herrn Hermann Loescher

in

Dankbarkeit und Verehrung

gewidmet.

Digitized by the Internet Archive
in 2026

https://archive.org/details/IA40153703_0158

Durch die ausserordentliche Freundlichkeit des Herrn Professor Dr. Eberth wurden mir vor kurzem drei Nierentumoren zur weiteren Untersuchung übermittelt, welche sämtlich von den Sectionen herrührten, die derselbe an der Irrenanstalt zu Nietleben auszuführen pflegt. Etwa innerhalb Jahresfrist wurden jene drei an Grösse ziemlich variierenden Geschwülste gefunden, welche macroscopisch mit einander identisch zu sein schienen, bei eingehender microscopischer Untersuchung jedoch völlig differente Structurverhältnisse erkennen liessen. Ueber den letzten Tumor kann ich leicht hinweggehen und werde seiner nur flüchtig gedenken, da derselbe ein einfaches Lipom repräsentiert, glaube aber bei der Betrachtung der ersten Geschwulst, welche als alverläres Adenom angesprochen werden muss, im Hinblick auf ihre besonderen, in der Zeichnung ersichtlichen Structurverhältnisse eine Erklärung für ihr Genese geben zu können. Was endlich die zweite Neubildung anlangt, so finde ich bei Nachforschung in der Litteratur wohl einige ähnliche aber keineswegs so ausgeprägte, typische Geschwulstformen der Niere besprochen; nach Analogie der an den Ovarien ziemlich häufig vorkommenden Kystomen, deren Bau sie in allen ihren Verhältnissen nachahmt und deren getreues, wenn auch vielfach verkleinertes Abbild sie darstellt, glaube ich sie nicht mit Unrecht als Kystoma profilerum renis bezeichnen zu dürfen. Auch Ihre Entstehung lässt sich fast mit Sicherheit aus ihrem Aufbau ableiten. Da primäre Geschwulstbildungen in der Niere immerhin eine ziemlich seltene Erscheinung, so verlohnte sich wohl eine Beschreibung jener drei Tumoren,

wenngleich sie mehr vom anatomischen als vom klinischen Standpunkte aus einiges Interesse beanspruchen dürften.

Die in den Text eingefügten Zeichnungen verdanke ich der Güte und geübten Hand des Herrn Professor Eberth.

Bei einem historischen Rückblick auf die Litteratur der Geschwulstbildung insbesondere der Adenomentwicklung in der Niere kommt zunächst die Ansicht von Sturm und Klebs in Betracht, deren Anschauung sich neuerdings auch Sabourin anschliesst. Mehr weniger gleichlautend sind die Aeusserungen, welche andere Autoren in den unten angeführten Schriften*) niedergelegt haben. Nach Sturm**) ist das Adenom der Niere eine verhältnismässig nicht gar so seltene und zwar schon von Alters her gekannte, nur ihrem eigentlichen Wesen nach verkannte und deshalb unter anderem Namen als Lymphangiom, cavernöser Tumor, Colloidcyste u. s. w. beschriebene Geschwulstbildung. Das Adenom entwickelt sich meist als solitäre, immer in der Rindensubstanz sitzende Geschwulst und erscheint als weicher, durch eine Kapsel abgegrenzter, gelber, gelbroter oder bräunlicher, von gelben Flecken und Streifen durchsetzter Tumor. Es entsteht, indem sich ein oder mehrere gewundene Kanälchen zunächst einfach dilatieren, und indem dann ihre Epithelien einen Teilungsprocess sowie eine eigentümliche Metamorphose durchmachen, welche anfangs einer einfachen Hypertrophie der Harnkanälchen entsprechend später zur Adenombildung führen. Es bildet sich dabei eine zapfenartige Auswucherung der Epithelien, die, wenn die Zapfen solid werden und die membrana propria der Harnkanälchen durchbrechend in atypischer Weise aussprossen, eine Umwandlung des Adenoms in Carcinom hervorzubringen imstande sein sollen. Man begegnet dem Nierenadenom häufiger in den Nieren älterer Leute, doch auch bei jüngeren Individuen, dann aber zumeist zusammen mit Schrumpfniere, so dass sich ein gewisser Connex zwischen

*) Weigert, Virch. Archiv LXVII. Zit, Oest. Jahrb. f. Pädiatrik 1878. S. 152. Wiefel, Ueber Adenome der Niere, Diss. inaug. Bonn 1885.

**) Sturm, Archiv d. Heilk. 1875.

Adenombildung und Schrumpfniere nicht von der Hand weisen lässt. Endlich nimmt er Gelegenheit, einen Übergang der Adenome in Cystenbildungen zu constatieren und zwar ebenfalls bedingt durch Ectasie der gewundenen Harnkanälchen, deren Zellen in einen Zustand schneller Teilung und gleichzeitiger Colloidentartung eintreten; auch das Stroma der Neubildung fällt bisweilen der colloiden Degeneration anheim. Er glaubt somit annehmen zu dürfen, dass die Nierencysten Erwachsener kleine Adenome gewesen sind, die in schnellem Untergang begriffen waren.

Klebs*) anerkennt, dass eine Neubildung der Nierenepithelien in diffuser Form gelegentlich bei hypertropischen Zuständen vorkommen kann, sicher aber bei circumscripten Hyperplasien, indem diese zu geschwulstartigen Bildungen führen, welche, je nachdem sie den Typus der Nierendrüsenschläuche mehr oder minder bewahren, als Adenome oder Adeno-Carcinome zu bezeichnen sind; die neugebildeten Drüsenschläuche weichen hierbei bereits wesentlich vom Normalen ab, trotzdem die Continität mit Harnkanälchen deutlich nachweisbar ist. Ob übrigens ganz reine Adenome in der Niere voskommen, lässt er dahingestellt, jedenfalls sind sie wegen der Starrheit des Zwischengewebes der Niere seltener als in der Leber. Das Adenom der Niere ist in die Oberfläche des Organs eingebettet, drängt sich keilförmig zwischen Rinde und Marksubstanz, welche von der Geschwulstmasse durch eine dünne, bindegewebige Kapsel getrennt sind. Seiner histologischen Zusammensetzung nach besteht es aus einem bindegewebigen, von zarten Capillaren durchzogenen Grundgewebe, in das zahlreiche Drüsenschläuche eingebettet sind, die z. T. von der Weite der Harnkanälchen, z. T. aber auch enger und weiter sind, im letzteren Falle mit zahlreichen Ausbuchtungen versehen. Ein einfache Schicht von Zellen, die in ihrer Grösse ziemlich variieren, bildet die Begrenzung des Lumen der Alveolen. Der Ursprung dieser Bildungen aus dem Epithel der Harnkanälchen steht ihm

*) Klebs, Handb. d. path. Annat. I. (S. 616. sqq.)

über allen Zweifel erhaben, da er die Schläuche in directer Verbindung mit den Glomerulis oder auch mit normalen Harnkanälchen angetroffen. Obwohl er mehrkernige Epithelzellen nicht gefnnden, gesteht er doch unbedingt eine Proliferation derselben durch Teilung zu. Da er bereits im frühen Stadium der Geschwulstbildung Zeichen eines atypischen Auswachsens der Drüsenschläuche constatiert haben will, so stellt er das Vorkommen reiner Adenome, wie oben schon erwähnt, in Frage und bezeichnet diese Neubildung als maligne mit dem Namen Adenoma carcinomatodes.

Ziegler*) vertritt in seinem Lehrbuch wesentlich denselben Standpunkt wie Klebs.

Auch Sabourin**) erwähnt wie Sturm das gleichzeitige Vorkommen von Schrumpfniere und Adenomen und lässt dieselben direct aus gewundenen Harnkanälchen sich entwickeln. Um den Ursprung der Geschwulstzellen aus den Harnkanälchen zu erklären, nimmt er eine Umwandlungsfähigkeit der Nierenepithelien an, indem er sie zuerst zu zarten, grosskernigen Rundzellen degenerieren lässt und von diesen mehr oder weniger cubischen, runden oder platten Zellen durch Proliferation höchst mannigfache Zellformationen ableitet. Die Lage der durch eine bindegewebige Kapsel vom eigentlichen Nierenparenchym geschiedenen Tumoren giebt er ebenfalls als unmittelbar subcapsulär an, weicht aber insofern von der Ansicht Sturms ab, als er sie für durchaus gutartige Neubildungen hält und von ihrem Uebergang in Carcinom nichts erwähnt. Ausserdem constatiert er ebenfalls eine bisweilen eintretende amyloide Degeneration der Epithelzellen und einen allmählichen Uebergang zur colloiden Cystenbildung; die Amyloidentartung erstreckt sich nach ihm auch auf die Wandungen der kleinen Blutgefässe und z. T. auch auf die Glomerulusschlingen.

Das Resultat der Untersuchungen von Weichselbaum

*) Ziegler, Lehrb. d. spec. pathol. Anat. (S. 375.)
**) Sabourin, Arch. de physiol. IX.

und Greenish*) ist etwa folgendes: Nach ihnen bilden die Adenome der Niere durchaus keinen seltenen Sectionsbefund, sondern sind hier nur, weil sie selten eine erhebliche Grösse erreichen und so erscheinungslos verlaufen, wie auch Grawitz**) anführt, keiner genauen Beachtung gewürdigt worden. Eine besondere Aufmerksamkeit haben diese beiden Autoren dem Entstehen und dem Vorkommen der Adenome gewidmet und dabei Folgendes ermittelt. Bei Individuen unter dreissig Jahren kommt diese Neubildung überhaupt nicht vor, in den beiden folgenden Decennien nur selten, dann aber, also von den funfziger Jahren an, steigt die Prozentzahl progressiv. Zur Erklärung dieser Thatsachen weisen Weichselbaum und Greenish auf die mit zunehmenden Alter sich mehrenden Erkrankungen an chronischer interstitieller Nephritis hin und setzen beide Prozesse in causale Beziehung zu einander. Bei vorgeschrittener chronischer Nephritis schrumpft das gewucherte Bindegewebe und ruft verschiedene Veränderungen im Nierenparenchym hervor, wodurch schliesslich die ganze Niere verkleinert wird. Es werden nämlich die Glomeruli comprimiert desgleichen auch z. T. die Harnkanälchen, während durch Andauern der Secretion der noch functionsfähigen Partien eine Erweiterung oberhalb der comprimierten Stelle stattfindet. Weiterhin kann eine doppelte Entwicklung eintreten. Das Epithel fällt der colloiden Degeneration anheim und es bilden sich Colloidcysten, oder aber es kommt durch den Reiz der Stauung zu einer Proliferation der Epithelien und somit zu einer Bildung von Geschwülsten.

Ganz im Gegensatz zu den soeben entwickelten Ansichten wollen Marchand, Chiari und Grawitz die Entstehung von Adenomen oder adenomähnlichen Neubildungen in der Niere aus abgeschnürten Teilen der Nebenniere herleiten. Schon vor dem Erscheinen von Marchand's***) Arbeit war das Vorkommen kleiner, direct oder gestielt aufsitzender

*) Weichselbaum und Greenish, Oest. med. Jahrb. 1883. Nr. 2.

**) Grawitz, Virch. Archiv XCIII.

***) Marchand, Virch Archiv. XCII.

accessorischer oder abgesprengter Nebennieren an der Oberfläche des Hauptorgans eine zwar noch unerklärte, aber doch bekannte und nicht eben seltene Erscheinung, ja es wurden gelegentlich sogar Nebennieren besonders bei Neugeborenen gefunden, welche mit einer grossen Anzahl von kleinen Nebendrüsen besetzt waren. Rokitansky*) will bereits abgeschnürte Teile der Nebenniere zwischen den Strängen des Plexus solaris und renalis gesehen haben. Beim Menschen nun machte Marchand zuerst auf das Vorkommen accessorischer Nebennieren im ligamentum latum uteri ebenso auf analoge Gebilde zwischen Niere und breitem Mutterband aufmerksam, jedoch mit der Einschränkung, dass jene nur bei Neugeborenen oder Kindern von wenigen Monaten und zwar nur bei Kindern weiblichen Geschlechts gefunden werden. Er meint, dass diese accessorischen Nebennieren wieder verschwinden dürften, da er sie nie bei Erwachsenen antraf und auch nie auf sie zu beziehende Tumoren nachweisen konnte. Die fraglichen Körperchen, dargestellt durch kleine Gebilde von kuglicher Gestalt und gelblicher Farbe, haben nach ihm ihren Sitz zumeist zwischen den Blättern des breiten Mutterbandes, in unmittelbarer Nähe des Eierstocks, d. h. in der Gegend des Nervengeflechtes, aus welchem die Vena spermatica interna hervorgeht. In allen Fällen bestanden diese accessorischen Nebennieren nur aus Rindensubstanz und zeigten eine ebenso regelmässige Anordnung der Zellstränge wie die normale Nebennierenrinde; die peripherstenZellen enthielten dicht gedrängte Tröpfchen von fettartiger Beschaffenheit. Zur Erklärung dieser so weitgehenden Ectopien von Nebennierenkeimen beim Menschen weist Marchand auf die embryonale Entwicklung der Nebenniere hin, auf ihre enge topische Beziehung zur Vena spermatica interna sowie auf die Möglichkeit des Haftenbleibens einer abgeschnürten Zellgruppe der Glandula suprarenalis an jenem Gefässe beim descensus der Geschlechtsdrüse. Soweit Marchand!

*) Rokitansky, Pathol. Anat. 3. Aufl. III. S. 381.

Chiari*) dagegen constatiert das Vorkommen accessorischer Nebennieren nicht blos in der Nähe der Nebennieren und im Bereiche derselben, sondern auch und zwar bei Neugeborenen und Erwachsenen, bei weiblichen und männlichen Individuen zwischen Niere und Geschlechtsdrüse bis unmittelbar zu letzterer hin; auch in der tunica albuginea renis, ja selbst in der Substanz der Nieren wurden solche abgesprengten Stücke der Glandula suprarenalis gefunden. Es erklärt sich dies aus dem bekannten Umstande, dass die Mehrzahl der accessorischen Nebennieren eben in der Gegend der eigentlichen Nebennieren, mithin auch in der unmittelbaren Nachbarschaft der Niere selbst liegt. Man braucht sich nur eine solche accessorische Nebenniere knapp an der beim Embryo und jungen Kinde gelappten Niere vorzustellen, so ist es leicht zu verstehen, dass, wie Grawitz**) gezeigt hat, diese accessorische Nebenniere gerade in eine Furche zu liegen kommt, welche zwei renculi von einander trennt. Wenn nun späterhin die Oberfläche der renculi verschmelzen, so kann die accessorische Nebenniere in die Nierenkapsel, unter dieselbe oder selbst in die Nierensubstanz zu liegen kommen. Chiari konnte ausserdem die Genese einer Geschwulst von maligner Verlaufsart, welche bei einem vierundvierzigjährigen Manne retroperitoneal zwischen der Niere und dem kleinen Becken sich entwickelt hatte, mit grosser Wahrscheinlichkeit auf eine solche erratische Nebenniere zurückbeziehen. Im Anschluss an die Arbeit des zuletzt genannten Autors schildert Dagonet***) ausführlich den Vorgang eines Auswachsens von Nebennierensubstanz; er bezeichnet ihn als einen Propulsionsvorgang, der zur Bildung anfangs gestielter, später völlig freier Teile dieses Organs führen kann und der am häufigsten bei Individuen in den dreissiger Jahren zu sein scheint. Ausser durch Propulsion

*) Chiari, Zeitschrift f. Heilk. VI. 6. H.

**) Die Entstehung von Nebennierentumoren aus Nebennierengewebe, Grawitz, Archiv f. klin. Chir. XXX.

***) Chiari, Zeitschrift f. Heilk. VI. 6. H.

können accessorische Nebennieren auch noch durch Segmentation an der Glandula suprarenalis entstehen. Dieser Vorgang scheint ein nahezu constanter zu sein im Bereiche des Hilus der Nebenniere, kommt aber gewiss auch an allen übrigen Punkten vor. Die Segmentation, die allerdings im embryonalen Leben die Hauptrolle spielt, scheint mit der uterinen Entwicklung nicht abgeschlossen zu sein; sie bedingt, soweit die gesammelten Erfahrungen reichen, bei ganz jungen Kindern meistens die Formation accessorischer Nebennieren.

Gewichtig sind die Gründe, welche Grawitz*) ins Feld führt, um die Entstehung von Nierentumoren, insbesondere von Adenomen oder sogenannten Lipomen aus dem Substrat der Nierenrinde d. h. der hier allein in Betracht kommenden tubuli contorti, sowie die Herkunft der epithelialen Elemente in den Hohlräumen der Neubildungen aus den Epithelien der Harnkanälchen überhaupt in Frage zu stellen. Er präcisiert seine Ansicht dahin, dass die eben berührten Neubildungen weder Adenome noch Cancroide, sondern weiter nichts sind als fortgewucherte Stücke abgesprengten Nebennierengewebes. Die Gründe, welche ihn für diese Ansicht bestimmten, erläutert er durch die Beschreibung zweier einschlägigen Fälle und fasst sie in folgende Punkte zusammen:

1. Die Geschwülste liegen dicht unter der Nierenkapsel, wo bekanntlich abgesprengte Teile von Nebennierengewebe nicht selten angetroffen werden.

2. Die Zellformation in den fraglichen Neubildungen ist eine von der Gestalt der Harnkanälchenepithelien so durchaus abweichende, dass man in den microscopischen Präparaten an jeder Stelle den Unterschied zwischen Neubildung und Nierenparenchym klar feststellen kann.

3. Der Fettgehalt der Zellen ist in der Rindensubstanz der Nebenniere ein ganz regelmässiger Befund, während eine Aufnahme von Fett in grösseren Tropfen d. h. eine Fett

*) Grawitz, Virch. Archiv XCIII.

infiltration an den Epithelien der Harnkanälchen, ohne dass diese zu Grunde gehen, niemals vorkommt. Ferner aber fanden sich alle Tumoren bei alten Leuten, bei denen die Nebennierenrinde gewöhnlich viel Fett enthält.

4. An der Geschwulst ist die Grenze zwischen Neubildung und Nierenparenchym durch eine deutliche zellenreiche Bindegewebkapsel markiert.

5. Die reihenweise Anordnung der Zellen in den drüsenähnlichen Abschnitten entspricht dem Bilde der Nebennierenrinde, während die unregelmässigen, kleinen Zellengruppen in den mittleren Teilen an die Marksubstanz der Nebenniere erinnern.

Den in diesen Abschnitten entwickelten Anschauungen schliesst sich auch Birch-Hirschfeld*) in seinem Lehrbuch der pathologischen Anatomie mehr oder weniger an und gesteht zugleich die Möglichkeit einer Umbildung respective Entwicklung eines Nierencarcinoms aus den fraglichen Adenomen zu.

Dies ist so ziemlich alles, was in der mir zu Gebote stehenden Litteratur über Adenome der Niere sowie über erratische Nebennierengeschwülste zu finden war, und ich nehme hiermit gern Gelegenheit, jene drei mir gütigst zur Verfügung gestellten Nierentumoren auf die soeben entwickelten Angaben hin einer näheren Prüfung zu unterziehen. Mit den kurzen Notizen, welche das Sectionsprotokoll über diese Neubildungen enthält, verbinde ich gleich meinen eigenen macroscopischen und microscopischen Befund.

Die Härtung und Conservierung der Organe wurde in Alcohol von steigender Conzentration vorgenommen, alsdann die Präparate in Celloidin eingeschmolzen. Als Tinctionsmittel dienten Haematoxylin nach Friedlaender und Eosin, das in dem zur Entwässerung der Schnitte dienenden Alcohol absolutus gelöst war. Danach kamen dieselben in Bergamottöl und zur Aufbewahrung in Canadabalsam.

*) Birch-Hirschfeld, Lehrb. d. pathol. Anat. S. 693.

Leitz's Ocular 0 und Objectiv 2 resp. 8 stellen die schwache resp. starke Vergrösserung dar.

Tumor I.

Bei einer an lobulärer Pneumonie zu Grunde gegangenen, zweiundsechzigjährigen Paralytica fand sich am unteren Drittel der rechten Niere peripherisch gelegen ein kleiner, über die Oberfläche prominierender und die tunica albuginea vorwölbender Tumor, während das Organ ausser einer mässigen Verkleinerung im übrigen nichts Abnormes darbot. Legt man einen Schnitt senkrecht zur Oberfläche durch die Geschwulst, so findet man, dass dieselbe eine rundliche Gestalt von ungefähr Kirschengrösse besitzt; sie differenziert sich vom normalen Nierenparenchym in verwaschener, unregelmässiger Grenzlinie nur durch eine hellere, blassgelbliche Farbennüance und durch einen geringeren Niveauunterschied bedingt durch Hervorquellen über die Schnittfläche. Kleine hellere, gelbe Pünktchen sind in die weich elastischen, schwammigen Geschwulstpartien eingestreut, welche ziemlich stark vascularisiert und mit zahlreichen Poren durchsetzt erscheinen. Der schmale, helle Rand, welcher sich um die Niere herumzieht und als Nierenkapsel angesehen werden muss, legt sich auch über die Kuppe des Tumors hinweg und contrastiert hier weniger deutlich mit der helleren Farbe der Neubildung als mit der dunkleren des Nierenparenchyms.

Konnten wir schon bei der Betrachtung mit unbewaffnetem Auge oder mit Zuhilfenahme der Lupe nirgends eine deutliche Geschwulstkapsel gegen das Nierenparenchym hin constasieren, so findet sich auch bei der microscopischen Untersuchung an keiner Stelle des Präparates eine Andeutung von zug- oder strangförmig angeordnetem fibrösen Gewebe, welches den Conturen der Neubildung mehr weniger eng sich anschliessend, als eigene Kapsel derselben angesprochen werden könnte. Der graue Saum, welcher den halbkugelförmig über das Niveau der Niere hervorspringenden Tumor umzieht, geht unmittelbar in die tunica albuginea

des Organs über und zeigt in seinem histologischen Bau genau die gleiche Zusammensetzung; lamellös angeordnete Fasergewebsbündel, welche sich in den verschiedenen Schnitten wohl durch die Behandlung beim Einlegen auf längere oder kürzere Strecken von der Peripherie der Neubildung losgelöst haben, teils aber auch ihr noch unmittelbar anhaften, liegen in vielfacher Schicht über einander, unter welcher anscheinend eine ganz dünne Lage glatter Muskelzellen wie unter der normalen Nierenkapsel sichtbar wird. Ueber das fragliche Muskelstratum giebt auch die stärkere Vergrösserung keine weitere Auskunft, da dasselbe äusserst dünn und die Tinction eine zu wenig unterschiedliche ist. Unmittelbar unter demselben beginnt die Geschwulstmasse, welche die Farbe stärker angenommen hat als das normale Nierenparenchym und sich dadurch, wenn auch in undeutlicher Grenzlinie von demselben abhebt. In fast allen Präparaten mehr gegen den Hilus der Niere als gegen die Oberfläche derselben hin findet sich ein kurzes, schmales, an dem einen Ende etwas breiter werdendes, kolbig anschwellendes Stück kern- und gefässarmen Bindegewebes, welches beiderseits von deutlich erkennbarer Geschwulstmasse umgeben ist; das dickere Ende geht allmählich in das intercanaliculäre Bindegewebsgerüst der Niere über, während die andre Partie sich in die fasrige Stützsubstanz der Neubildung auflöst. Obwohl die Richtung dieses Zuges nach der Peripherie des Tumors hinzielt, lässt sich doch ein Zusammenhang mit der Hülle desselben d. h. mit der eigentlichen Nierenkapsel nicht erkennen, weshalb ich geneigt bin, ihn einfach für eine durch das Wachstum der Geschwulst bedingte reactive Bindegewebshyperplasie zu erklären, wenngleich seine Lage alsdann immerhin eine etwas ungewöhnliche zu nennen sein dürfte. Man könnte vielleicht auch diese herdweise auftretende Wucherung als eine Teilerscheinung der hier bestehenden Schrumpfniere erklären, nur wäre dann das isolierte Auftreten sowie die Grösse etwas befremdend. Was die Zusammensetzung der Neubildung betrifft, so ist dieselbe eine ziemlich gleichmässige. Man bemerkt verschieden grosse und

verschieden gestaltete Hohlräume, die jedoch zumeist eine mehr weniger runde Gestalt besitzen. Nur da, wo sie in grösserer Anzahl dicht bei einander liegen und sich durch gegenseitigen Druck in ihrer Formation beeinflusst zu haben scheinen, nehmen sie spindel-hufeisenförmige, unregelmässige, eckige Begrenzungen an.

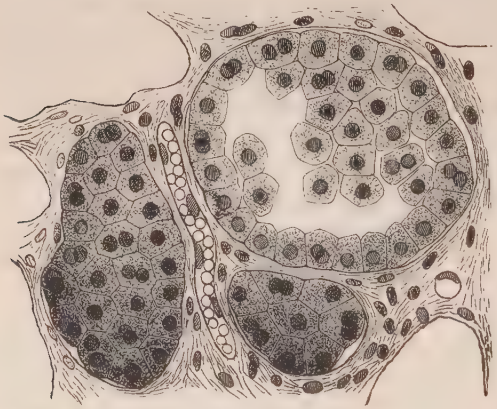

Teilansicht vom alveolären Adenom: Der Grundstock besteht aus kernhaltigen Bindegewebszügen, welche die Begrenzung der Hohlräume darstellen; in diesem interalveolären Gewebe ist ein mit roten und weissen Blutkörperchen gefülltes Gefäss sichtbar. Die Alveolen sind noch in der Bildung, die Zellen derselben in Proliferation und Ausstossung begriffen.

Die Grenzen werden gebildet von dünnen Bindegewebsbalken, in denen überall oft mit roten Blutkörperchen gefüllte Capillaren auf dem Längs- oder Querschnitt getroffen nachweisbar; ja oft erscheinen die Balken einfach als Capillaren, die von allen Seiten mit Epithel umkleidet sind. Auch die Lumina grösserer arterieller und venöser Gefässe finden sich, wenngleich spärlich, in dem fasrigen Stützgerüst verteilt. Die Alveolen sind z. T. ganz leer, z. T. aber fast völlig, oder auch durchaus angefüllt anscheinend mit Zellmaterial, dessen Kerne jedoch vorerst nur zu erkennen sind. Die starke Vergrösserung zeigt uns in der That die deutlichen Umrisse der vermuteten Zellen; dieselben sind verschieden grosse, rundliche, polygonale Gebilde mit fein granuliertem Protoplasma und stark gefärbten, grossen, immer excentrisch gelegenen Kernen. Ich konnte bisweilen bemerken, dass sich zwei Kerne

gleichzeitig im Zellinnern vorfanden, auch sah ich sogenannte Mandelformen von Kernen und Kerne mit leichten seitlichen Einkerbungen in der Mitte, so dass es wohl keinem Zweifel unterliegt, dass die Zellen in Teilung d. h. Proliferation begriffen sind. Die anscheinend ganz leeren Hohlräume werden ausgekleidet mit einem einschichtigen continuierlichen bisweilen discontinuierlichen Epithelbelag von ähnlich gestalteten Zellen, welche den bindegewebigen Zügen der Geschwulst unmittelbar aufsitzen und gegen das Lumen der Alveolen hin durch seichte Einschnitte von einander getrennt sind; selten bildet ihre oberflächliche Begrenzung eine gerade Linie. Die Kerne liegen hier immer im Basalteil der Zellen. In andern Hohlräumen fehlt dieser Epithelbesatz z. T. oder gänzlich, so dass nur noch die bindegewebigen Maschen übrig bleiben; in andern wiederum ist der Belag durch spaltförmige Lücken von den Zellhaufen getrennt, welche im Innern der Alveolen angehäuft sind. Es sind ausserdem in der Geschwulstmasse noch zwei oder drei Gebilde vorhanden, welche nach ihrer ganzen Structur zu urteilen anscheinend normale Harnkanälchen repräsentieren. Da sie ganz typische Harnkanälchenepithelien sowie eine membrana propria besitzen, so möchte ich diese Zellschläuche trotz ihrer immerhin beträchtlichen Entfernung vom normalen Nierengewebe eben für normale Harnkanälchen erklären. Zudem stütze ich mich auf die Beobachtungen von Wiefel,*) welcher schrittweise die Entwicklung solcher Bildungen aus normalen Harnkanälchen verfolgen konnte Gleichfalls finde ich zwei allerdings etwas destruierte Glomeruli zwischen den Alveolen also noch innerhalb der Neubildung gelegen mehr nach der Partie hin, welche sich undeutlich vom Nierenparenchym abhebt. Diejenigen Glomeruli der Niere, welche in der Nähe der Geschwulstgrenze liegen, sind in ihrer Gestalt durch den Wachstumsdruck des Tumors verändert und mehr weniger stark abgeplattet. Das Organ lässt im übrigen einen mässigen Grad von Schrumpfniere er-

*) l. c.

kennen, mit allen nur in geringem Masse ausgeprägten Anzeichen derselben.

Auf Grund dieses Befundes glaube ich nicht mit Unrecht der soeben beschriebenen Neubildung den Namen eines reinen alveolären Adenoms beilegen zu dürfen, dessen Existenz von Klebs gänzlich negiert wird. Seine Genese lässt sich nicht wohl auf abgeprengte Keime der Nebenniere, wie Grawitz,*) und Andere wollen, zurückführen, sondern erklärt sich einfacher durch Ectasie der gewundenen Harnkanälchen mit gleichzeitiger Zellproliferation und Zellmetamorphose. Der Sitz der Neubildung in der Rindensubstanz lässt sich sowohl für die eine wie für die andre Anschauung verwerten, die Grösse sowie das isolierte Auftreten schon mehr für die Entstehung aus dem Nierenparenchym, da abgesprengte Stücke der Nebenniere wenigstens nach den bisherigen Erfahrungen zumeist in grösserer Anzahl von ihrem Mutterboden gelöst und später als kleine, multiple Tumoren in die Erscheinung zu treten pflegen. Das Fehlen einer Eigenkapsel an der Geschwulst ist ein bemerkenswertes Zeichen und spricht sehr für meine Ansicht, welche durch den Nachweis von normalen Harnkanälchen und allerdings etwas destruierten Glomerulis inmitten des Tumors sowie durch den allmählichen Uebergang von Neubildung in Nierengewebe, endlich durch das Angrenzen von Zellen, welche offenbar der Geschwulstmasse angehören, an Gebilde, die wir unbedingt für Harnkanälchen ansehen dürfen, eine wesentliche Stütze findet. Das interalveoläre Gewebe zeigt gegen die intercanaliculäre Stützsubstanz der Niere keinerlei Abweichung in seinen Structurverhältnissen. Ectasien der gewundenen Harnkanälchen — und diese kommen doch hier nur allein in Frage — sind bei Schrumpfniere eine nicht eben seltene Erscheinung, und die Verzerrungen in der Configuration der Alveolen möchte ich als durch die Wachstumseigentümlichkeit der Neubildung bedingt erklären. Die Zellen weichen in ihrer Gestalt nicht allzusehr von der der normalen Epithelien der gewundenen

*) l. c.

Sammelröhren ab, und wollte man sie von dem Material der Nebenniere herleiten, so müsste man doch wohl hier wie dort auf eine gewisse Umwandlungstähigkeit derselben recurrieren, da sie mit jenen auch nicht ganz identisch sind. Der Vorgang der Teilung ist deutlich an Zellen und Zellkernen zu constatieren. Was aber das Primäre, die Ectasie der gewundenen Harnkanälchen oder die Proliferation und Metamorphose der Epithelien, lasse ich dahingestellt; nur möchte ich mich in Hinsicht auf den Nachweis der wenn auch geringgradigen Schrumpfungsvorgänge in der Niere mehr zur ersten Ansicht hinneigen. Ist der Wucherungsprozess abgelaufen und die Geschwulstbildung vollendet, so finden wir, ein mehr weniger gefässreiches, dünnes, bindegewebiges Maschenwerk, welches die Umrahmung der Alveolen bildet und nach dem Lumen derselben hin jenen oben beschriebenen einschichtigen Epithelbesatz trägt. Die spaltförmigen Lücken, welche die in der Hohlraummitte zuweilen gelegenen Zellconglomerate von diesem Belag trennen, deuten darauf hin, dass diese Teile der Neubildung noch nicht völlig zur Entwicklung sondern die Zellmassen noch in der Ausstossung begriffen sind. An den Stellen, wo wir nur leere Maschenräume vorfanden, ist die Epithelreihe ganz oder teilweise wohl durch das Tinctionsverfahren und Einbetten ausgefallen. Mit der Ausstossung der überflüssigen Zellen erreicht der Vorgang sein Ende. Somit stimme ich mit Weichselbaum und Greenish überein, welche ihre Ansicht dahin formulieren, dass zuerst die Harnkanälchen conprimiert werden, während durch Andauern der Secretion der noch functionsfähigen Partien eine Erweiterung oberhalb der comprimierten Stelle eintritt, welche von einer Vermehrung und Gestaltveränderung der Epithelien begleitet oder gefolgt wird. Auch Sturm ist der Meinung, dass Bindegewebsschrumpfung in der Niere ein wesentliches Moment darstellt zur ersten Anregung der Entstehung von Adenomen. Wenn aber Sturm und Sabourin von einem frühzeitigen fettigen Zerfall der Zellen sprechen und in ihren Tumoren eine dadurch entstehende Cystenbildung so oft beo-

bachten konnten, so habe ich diesen Vorgang in der zur Untersuchung vorliegenden Neubildung nicht bemerken können; es erklärt sich diese merkwürdige Erscheinung wohl einfach daraus, dass jene Autoren unter dem Namen von Adenomen eigentlich nur adenomähnliche Geschwulstbildungen beschrieben haben, welche mit grosser Wahrscheinlichkeit nach den Untersuchungen von Grawitz*) als abgesprengte und in Adenomgestalt transformierte Keime der Nebenniere anzusehen sind, wo ja der Fettgehalt der Zellen in der Rindensubstanz eine physiologische Erscheinung. Ebensowenig vermochte ich irgend ein Anzeichen zu entdecken, welches auf Umwandlung der Neubildung in Carcinom deuten könnte, was von Sturm und Klebs gesehen und von Birch-Hirschfeld wenigstens zugegeben worden ist und sich vielleicht in derselben Weise wie die Cystenbildung erklären lässt.

Um noch ein Mal mit kurzen Worten ein Resumé meiner Untersuchungen zu geben, so möchte ich im Gegensatz zu Klebs das Vorkommen reiner Adenome in der Niere nicht in Abrede stellen. Das solitäre Auftreten, das Fehlen der Eigenhülle, der sanfte Übergang von Nierenparenchym in Geschwulstmasse, die Continuität der letzteren mit anscheinend normalen Harnkanälchen und destruierten Glomerulis, die Identität des interalveolären Bindegewebes mit dem intercanaliculären Stützgerüst der Niere, endlich der fehlende Nachweis einer Fettinfiltration an den Zellen — alle diese Gründe führe ich gegen die zur Genüge erörterte Ansicht von Grawitz an. Mit den Neubildungen, welche von Sturm u. s. w. beschrieben worden sind, möchte ich die meinige ebenfalls nicht zusammenwerfen; vor allem vermochte ich die Möglichkeit einer colloiden Entartung der Zellen sowie einen Übergang zur Carcinombildung wenigstens bei dem soeben besprochenen Adenom nicht zu constatieren.

Tumor II.

Der zweite Tumor stammt von einer fünfundsiebzigjährigen Paralytica, als deren eigentliche Todesursache

*) l. c.

Lungenödem angeführt wird. Der Sectionsbericht giebt an dass im oberen Drittel der rechten Niere, mehr im Bereich der Nebenniere ein über die Nierenoberfläche erhabener Tumor gefunden wurde, welcher unter der leicht von ihm abziehbaren tunica albuginea renis gelegen sich schon bei der äusserlichen Betrachtung selbst durch die Hülle hindurch vermöge seiner unregelmässigen Gestaltung und helleren, an Fettgewebe erinnernden Farbe deutlich von der Nierensubstanz unterscheiden liess. Die Aussenseite des Organs zeigt an einer dem Sitz der Neubildung entsprechenden Stelle eine unebene, graugelbliche, mit zwei leichten marginalen Impressionen versehene Erhabenheit, welche ungefähr der Grösse einer Haselnuss zu entsprechen schien. Das wahre Volumen und die Configuration des Tumors konnten jedoch mit Sicherheit erst auf dem Querschnitt constatiert und am besten mit einem abgestumpften Conus verglichen werden. An der Partie der Niere, wo wir die Eigenhülle des Organs noch nicht von der Peripherie der Neubildung losgelöst haben, sehen wir dieselbe über die Kuppe des Tumors hinwegziehen und ihn, soweit er prominiert, gleichmässig einhüllen; auf dem Querschnitt giebt sich dies dadurch kund, dass ein schmaler, dunkler Saum in continuierlichem Zuge um Niere und Neubildung sich herumlegt. Von dem eigentlichen Nierenparenchym, dessen feine, streifenförmige Zeichnung recht gut erkennbar, hebt sich die Geschwulstmasse mit scharfer, etwa linienbreiter, graugelblicher Grenze ab, die von anscheinend fibrösem Gewebe gebildet wird. Die angrenzende Pyramide ist wahrscheinlich infolge des progredienten Wachstums der Neubildung in ihrer Configuration alteriert und an der oberen Ecke ziemlich stark abgeplattet. Der Tumor zeigt in seiner Mitte einen gelblichen, in den Randpartien mehr graurötlichen Farbenton, und ist von einigen Lücken und verwaschenen Streifen durchsetzt; er ist brüchig und weich und quillt schon bei leichtem Druck über die Schnittfläche hervor. Nicht ganz genau in der Mitte der Neubildung gelegen sondern mehr

der Peripherie genähert findet sich ausserdem noch eine etwa linsengrosse und linsenförmige, etwas unregelmässig gestaltete, gelblich gefärbte, an Ohrenschmalz erinnernde Masse, welche stärker über das Niveau hervorquillt als die übrigen Geschwulstpartien.

Das Microscop zeigt uns mit schwachem Objectiv armiert wiederum wie beim ersten Tumor den continuierlichen Übergang der Nierenkapsel in die Hülle der Geschwulstmasse, nur ist diese blos halb so breit wie jene, trotzdem sie durch Aufnahme eines ziemlich starken fibrösen Stranges an der oben beschriebenen Grenzmarke verstärkt wird; sie verjüngt sich eben nach kurzer Verdickung sofort wieder zu einem schmalen, leicht rötlich gefärbten, bandförmigen Streifen. Von einer subcapsulären Muskelschicht, wie wir sie vorhin angedeutet haben, und die der histologischen Structur der normalen Nierenrinde entspricht, lässt sich hier keine Spur entdecken. Es bildet also blos der bindegewebige Teil der Nierenkapsel die äussere Hülle des Tumors. Gegen das eigentliche Nierenparenchym hin findet die Abgrenzung statt durch einen derben Strang kernreichen, gefässhaltigen, aus Spindelzellen zusammengesetzten Bindegewebes, in das ziemlich zahlreiche, stark abgeplattete Glomeruli und comprimierte Harnkanälchen mit verdickten Wandungen eingebettet sind. Bisweilen finden wir in dem Bindegewebe auch nur spaltförmige ovoide Lücken, welche anscheinend Glomerulis angehören, deren Schlingen jedoch wohl durch die Behandlung beim Färben ausgefallen sind. Normale Glomeruli und Sammelröhren gehen bis dicht an den Tumor heran, doch sind beide stellenweise stark in die Länge gezogen und seitlich comprimiert. Beiderseits geht die fibröse Grenzscheide unmittelbar in die auf den Tumor sich fortsetzende Nierenkapsel über; ein Durchbruch der Isolierschicht und ein Übergang von Nierengewebe in Geschwulstmasse findet an keiner Stelle statt. Die Innenfläche der Tumorhülle sowie die nach aussen gekehrte Seite des Grenzstranges sind mit einer feinkrümlichen Masse bestreut,

welche sich bei starker Vergrösserung als das Kernmaterial vielgestaltiger, zarter, transparenter, fast fettig glänzender Zellen zu erkennen giebt, deren äusserst feinkörniges Protoplasma und sanfte Conturen nur eben sichtbar werden. In ihrer Grösse und Form variieren die Zellen ganz ausserordentlich, so dass man nicht selten solche antrifft, welche die fünf- bis zehnfache Grösse ihrer Nachbarn erreichen; sie werden dargestellt durch kleine, rundliche, polygonale Gebilde, welche teils frei im Lumen von Hohlräumen in grösseren Haufen zusammenliegen, jedoch am zahlreichsten anzutreffen sind in Form jener feinkrümlichen Masse, nämlich als Überzug der fibrösen Tumorhülle und Grenzscheide.

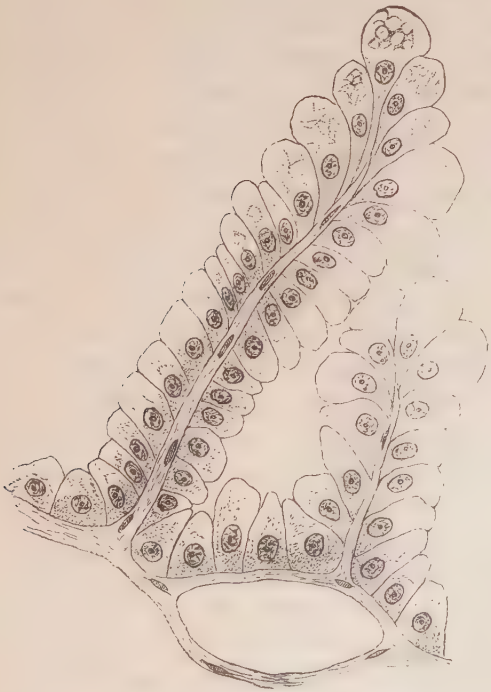

Teilansicht vom Kystoma proliferum renis: Dendritisch verzweigte, Zellen tragende bindegewebige Stränge wuchern in das Innere des hier zu ergänzenden Hohlraums hinein; die Zellen zeigen in Bezug auf Grösse und Form die mannigfachsten Variationen.

Die grösseren Zellen — und aus diesen besteht hauptsächlich das Zellmaterial der Neubildung — sitzen säulenförmig dicht aneinander gefügt immer nur dünnen binde-

gewebigen Strängen unmittelbar auf; diese lagern sich in ganz dünner Schicht auf die einander zugekehrten Seiten von Tumorhülle und Grenzscheide und treten auch teils in gestrecktem Zuge, teils in welligen, ganz sonderbar geschwungenen Linien, fast in Form dendritischer Verzweigungen im Innern der Geschwulstmasse auf und bilden die Begrenzung von Hohlräumen, welche dadurch verschiedenartigste Gestaltung annehmen. Die mehr weniger breiten, zuweilen papillenförmig mit ihrem Epithelbesatz in das Innere der Alveolen hineinragenden Züge geben sich zu erkennen durch ihre bald dunkler, bald heller glänzende Farbe, sowie durch ihren Reichtum an Spindelzellen und ihren Kerngehalt. Die aufsitzenden Zellen scheinen sich in ihren Gestaltverhältnissen gegenseitig stark beeinflusst zu haben, wenigstens zeigen sie an ihrem dem Bindegewebe zugekehrten Ende eine ziemlich schmale Basis, während sie nach dem Lumen der Alveolen hin, wo sie freier sich auszubreiten vermochten, zumeist kolbige flaschenförmige Anschwellungen tragen. Wohl infolge des starken Lichtreflexes, welcher durch die eigentümliche Struktur dieser Zellen bedingt wird, sowie durch den mässigen Gehalt der Geschwulstmasse an fibrösem Gewebe ist die Gesamtfärbung der letzteren weniger intensiv ausgefallen als die des normalen Nierenparenchyms, und beide differenzieren sich schon dadurch deutlich von einander, ganz abgesehen von der scharf markierten bindegewebigen Isolierschicht. Die Zellen bieten in ihren zarten, cylindrischen, nagel-, birn- oder keulenförmigen Formationen ein äusserst wechselvolles und anziehendes Bild. Die grossen, starkgefärbten Kerne liegen immer excentrisch, resp., wenn die Zellen oblong gestaltet, im Basalteil derselben. Sie zeigen unregelmässige, rundliche Begrenzungen, doch fehlt es auch nicht an solchen, bei denen leichte seitliche Einkerbung sowie langgestreckte Gestalt auf einen Teilungsvorgang hindeuten. Zellen mit zwei Kernen lassen sich ebenfalls beobachten; also ist auch hier wie im vorigen Falle ein Proliferationsvorgang mit Sicherheit zu konstatieren, und der Tumor noch

in der Fortbildung begriffen. Die Entwicklung des Neoplasma dürfte zu Ende sein da, wo wir dünnes, vielverzweigtes, bindegewebiges Stroma mit einer einfachen Schicht hohen, vielgestaltigen Cylinderepithels bekleidet finden. Die oben erwähnte extramedian gelegene, an Ohrenschmalz erinnernde Masse ist in manchen Präparaten gänzlich ausgefallen; wo sie aber vorhanden, präsentiert sie sich als krümlicher, körniger, jedweder Structur entbehrender Detritus, welcher inmitten eines grossen, unregelmässig gestalteten Hohlraums sich vorfindet und anscheinend Zellen enthält, deren Umrisse und rundliche Form nur noch undeutlich zu erkennen sind, während der Kern überhaupt nicht mehr sichtbar. Es macht fast bisweilen den Eindruck, als ob manche Zellen von ihren Nachbarn über die gezackte, mit leichten Einkerbungen versehene Linie, welche ihre Grenze gegen die Hohlräume bildet, hervorgedrängt, dadurch vom Mutterboden gelöst und endlich zur Ausstossung in das Lumen gebracht würden, wo sie allmählig rundliche Gestalt annehmen, ein homogenes Protoplasma bekommen, ihren Kern, ihre Hülle verlieren und sich schliesslich in structurlosen Detritus auflösen. Ich nehme dies deshalb an, weil ich in fast allen Alveolen mehr weniger viel von jener krümlichen Masse fand, weil ich ferner Zellen beobachten konnte, welche mit besonders starker rundlicher Anschwelluug über ihre Nachbarn hervorragten und nur noch mit einem fast fadenförmigen Stiel dem Bindegewebsgerüst der Neubildung anhafteten, weil ich endlich andres Zellmaterial sah, noch in der Nähe des Epithelbesatzes der Alveolen oder auch schon inmitten der Detritusmasse, welches teils rundliche Form, teils undeutliche Conturen, teils homogenes Protoplasma besass, teils völlig kernlos war und so unmittelbar vor der Auflösung zu stehen schien. In den Lücken trifft man oft rundlich angeordnete Zellhaufen an, die sich durch ihr aus fibrösem Gewebe bestehendes Centrum als Querschnitte von papillenförmigen, zelltragenden Sprossen ansprechen lassen; auch Längsschnitte ähnlicher solcher Gebilde kommen hier und da zerstreut vor.

Die Neubildung besitzt also eine dünne, vollkommen geschlossene, nur aus Bindegewebe bestehende Eigenhülle, über welche mit Ausschluss des muskulösen Stratum nur der fibröse Teil der Nierenkapsel sich hinweglegt. Der starre, breite Grenzstrang ist allerdings nicht blos ein Stück der Tumorhülle, sondern es addiert sich hierzu noch ein Plus von Bindegewebe, welches ein secundäres Product von Seiten des umgebenden, interstitiellen Nierengewebes, eine Folge des durch das Wachsen der Neubildung gesetzten Reizes zu sein scheint. Die scharf markierte Begrenzung des Geschwulstgewebes gegen das Nierenparenchym hin ist ein Verhalten, welches schon den Gedanken nahe legt, es habe sich innerhalb der Nierensubstanz ein Neoplasma entwickelt, welches von vornherein in der Anlage von dieser different war. Prüfen wir nun die Eigenschaften des vorliegenden Tumors auf die Anforderungen hin, welche Grawitz an Neubildungen stellt, deren Genese sich von abgesprengten Nebennierenkeimen herleiten soll, so finden wir jene in allen Punkten hier erfüllt.

1. Die Lage der Geschwulst mehr auf der Nierensubstanz als in derselben, jedoch durchaus dicht unter der Nierenkapsel, wo bekanntlich abgesprengte Stücke von Nebenniere nicht so selten angetroffen werden.

2. Die eigentliche Zellformation ist eine von der Gestalt der Harnkanälchenepithelien so durchaus abweichende, dass man in den microscopischen Präparaten an jeder Stelle den Unterschied zwischen Neubildung und Nierenparenchym klar feststellen kann.

3. An der Geschwulst ist die Grenze zwischen Neubildung und Niere durch eine deutliche, zellenreiche Bindegewebskapsel markiert.

4. Der wenn auch geringe Fettgehalt der sämtlichen Zellen ist eine Erscheinung, die man an den Epithelien der Harnkanälchen gewisser Tiere z. B. des Hundes beobachtet haben will, die aber beim Menschen doch wohl von der Norm abweichen dürfte und gewöhnlich nicht ohne gleichzeitigen Untergang derselben vorkommt.

5. Die säulenförmige Anordnung der Zellen in regelmässigen Reihen entspricht vollkommen dem Bilde der Nebennierenrinde.

Wenn aber Biek*) in seiner Arbeit über Nierengeschwülste ähnliche solche Neubildungen, bei denen die ersten vier Bedingungen voll und ganz erfüllt waren, trotzdem als Neoplasmen aus dem eigentlichen Nierenparenchym, aus dem Substrat der tubuli recti respective contorti herleiten will, nur weil in den fraglichen Tumoren deutlich erkennbare Lumina und eine einfache Epithelschicht vorhanden waren, welche an die normale Structur der Harnkanälchen erinnern, so möchte ich diese Möglichkeit der Herkunft für den vorliegenden Tumor durchaus in Abrede stellen. Derselbe ist vielmehr mit allergrösster Wahrscheinlichkeit als aus Nebennierensubstanz enrstanden anzusehen. Nach der Einteilung, welche Sabourin**) für die Nierengeschwülste insbesondere Nierenadenome aufstellt, gehört er zu den tumeurs à type cylindrique, das vorher beschriebene alveoläre Adenom dagegen zu den tumeurs à type cubique; doch ist dabei nicht zu vergessen, dass jener Autor seine Geschwulstformen aus Niere entstehen lässt, die Genese der eben beschriebenen aber fast mit Sicherheit aus Nebennierensubstanz herzuleiten sein dürfte. Am ehesten möchte ich, wie schon in der Einleitung erwähnt, diese eigentümliche Geschwulst mit der papillären Form der Ovarialkystome vergleichen, welche durch das verschieden reichliche Auftreten zottiger oder dendritischer fibröser Vegetationen mit Auflagerung einer einfachen Schicht epithelialer Elemente charakterisiert sind. Nach Analogie derselben glaube ich nicht mit Unrecht den vorliegenden Tumor als Kystoma proliferum oder papilliforum renis bezeichnen zu dürfen.

---

*) Biek, Beiträge zur Casiustik der Nierengeschwülste. Dissert. inaug. Marburg 1886.

**) l. c.

Tumor III.

Über den dritten Tumor von der rechten Niere einer achtzigjährigen, marantisch zu Grunde gegangenen Person will ich hier nur einige kurze Bemerkungen noch anfügen. Derselbe von ungefähr Linsengrösse drängt sich stumpfkeilförmig, ohne eigene bindegewebige Hülle, nur durch seine hellere, weissliche Farbe vom Nierenparenchym differenziert, mitten zwischen die Sammelröhren einer Pyramide und schiebt dieselben deutlich auseinander. Selbst mit Zuhülfenahme des Microscopes lässt sich eine Eigenmembran hier nicht constatieren, es findet vielmehr ein directer Übergang von anscheinend gewundenen Harnkanälchen in das dünne bindegewebige Stroma der Neubildung statt, und vollkommen normale Glomeruli liegen von Fettzellen fast allseitig umgeben in der Geschwulstmasse an der Peripherie derselben. Im übrigen zeigt der Tumor all die charakteristischen Eigenschaften eines wahren Lipoms; bezüglich seiner Entstehung möchte ich ihn nach dem microscopischen Befunde als eine Neubildung respective Umwandlung des Nierenparenchyms ansehen, zumal subcapsuläre Fettmassen eine nicht eben seltene Erscheinung.

In klinischer Beziehung besteht unter all diesen Beobachtungen eine grosse Übereinstimmung; die befallenen Kranken stehen sämtlich im höheren Lebensalter, die Geschwülste erreichen keine irgendwie erhebliche Grösse, sie wachsen augenscheinlich nur langsam, sind durchaus gutartiger Natur und machen anscheinend keine Metastasen in anderen Organen. Macroscopisch sind sie einander fast zum Verwechseln ähnlich; in ihrem histologischen Bau stimmen wenigstens die ersten beiden Tumoren insofern überein, als sich bei ihnen in den Maschen eines netzartigen Bindegewebes epitheliale Elemente vorfinden, nur in der Configuration jener Maschen, in der Anordnung und Stärke des bindegewebigen Stromas, in der Form der Epithelien, kurz in Bezug

auf ihre feineren Structurverhältnisse, vor allem in Hinsicht auf ihre Herkunft bestehen durchgreifende Unterschiede. Es giebt also, um das Resultat der vorliegenden Untersuchungen noch einmal ganz kurz zu präcisieren, reine adenomatöse ebenso reine lipomatöse Neubildungen in der Niere, deren Genese aus dem Nierenparenchym ich wenigstens für diese Fälle nachgewiesen zu haben glaube. Gleichzeitig konnte ich die ausführlichere Beschreibung einer eigentümlichen in der Niere vorkommenden Geschwulstform geben, von der sich wohl einige ähnliche, aber keineswegs so ausgeprägte, typische Bilder in der Litteratur beschrieben finden, und welche ich, da sie ein getreues, verkleinertes Abbild der papillären Form der Ovarialkystome darbietet, am ehesten mit dem Namen Kystoma proliferum seu papilliferum renis belegen möchte. Die Herkunft dieser Neubildung aus abgesprengten Keimen der Nebenniere möchte wohl keinem Zweifel unterliegen.

Zum Schluss ist es mir eine angenehme Pflicht, dem Herrn Professor Dr. Eberth für die Anregung zu dieser Arbeit sowie für die freundliche Unterstützung, welche er mir bei der Anfertigung derselben in jeder Weise zu Teil werden liess, meinen herzlichsten Dank auszusprechen.

Lebenslauf.

Verfasser, Louis Otto Hermann Metzner, Sohn des Hofbäckermeisters Hermann Metzner und dessen Ehefrau Anna geb. Loescher, evangelischer Confession, wurde geboren am 17. August 1863 zu Dessau, erhielt seine Vorbildung auf dem Gymnasium seiner Vaterstadt, welches er mit dem Zeugnis der Reife Ostern 1883 verliess, um in Heidelbeug sich dem Studium der Medizin zu widmen. Vom zweiten Semester setzte er seine Studien in Halle fort, wo er am 2. März 1885 das Tentamen physicum bestand und genügte dann vom 1. April bis 1. October desselben Jahres seiner activen Dienstpflicht mit der Waffe bei dem Königl. Sächsisch. Infanterie-Regiment Nr. 134. Das folgende Semester verblieb er noch an der Universität Leipzig und ging dann nach Halle zurück, wo er am 22. Mai 1888 nach bestandenem Staatsexamen die Approbation als Arzt erhielt. Das Tentamen rigorosum bestand er am 28. Juli desselben Jahres.

Seine medizinische Ausbildung erlangte er durch die Herren Professoren und Docenten:

In Heidelberg: v. Bunsen, Nuhn, Pfitzer, Quincke.

In Leipzig: Kölliker, Lesser, Thiersch, Vierordt, Wagner.

In Halle: Ackermann, Bernstein, Bunge, Eberth, Genzmer, Graefe, Hessler, Hitzig, Kaltenbach, Krause, Leser, Oberst, Olshausen, Pott, Schwarz, Solger, Volhard, v. Volkmann, Weber, Welcker.

Durch die Güte der Herren Directoren war es ihm vergönnt an der Königl. Medizinischen Klinik und Frauenklinik die Stelle eines Volontärarztes bekleiden zu dürfen.

Allen genannten Herrn fühlt sich Verfasser zu dauerndem Danke verpflichtet.

Thesen.

I.

Für reine subcapsuläre Adenome der Niere ist das Parenchym des Organs als Mutterboden anzusehen.

II.

Für manche Fälle von Blutung bei Placenta praevia ist die Anlegung einer Placentarfistel wohl indiciert.

III.

Das Schede'sche Verfahren der sogenannten „Heilung unter dem feuchten Blutschorf" ist bei der Behandlung complizierter Fracturen durchaus nicht anzuwenden.